

Tratamiento de un defecto periapical mediante la combinación de técnicas de regeneración ósea guiada y PRGF: A propósito de un caso

Aclaración: Este material es propiedad intelectual del Prof. Francisco Javier Manzano Moreno, y se expone exclusivamente como ejemplo docente para los alumnos de Odontología de la UGR. Cualquier otro uso es ilegal por ir contra la ley de propiedad intelectual.

TRABAJO FIN DE GRADO,

GRANADA, JUNIO 2015

Nombre del alumno: ALUMNO

RESUMEN

INTRODUCCIÓN: El quiste radicular es una lesión inflamatoria originada por los remanentes epiteliales del ligamento periodontal como resultado de un proceso inflamatorio ocasionado, generalmente, por una necrosis pulpar. Todas las lesiones inflamatorias periapicales deben ser tratadas inicialmente con una terapia endodóntica convencional sobre todo si son de pequeños tamaño. Sin embargo, si la endodoncia convencional fracasa, debemos recurrir a la cirugía periapical y enucleación de la lesión quística. El objeto del presente artículo es mostrar el tratamiento de un quiste radicular de gran tamaño en el que se ha procedido a su enucleación, conservando la pieza dentaria causal, y la posterior regeneración del defecto óseo.

CASO CLÍNICO: Varón de 51 años de edad que acude a la Facultad de Odontología, remitido por un compañero por observar una lesión radiolúcida de gran tamaño en el examen radiológico a nivel de las piezas dentales 23 y 24. Se procede a la enucleación de la lesión quística y se rellena el defecto con un xenoinjerto óseo mezclado con plasma rico en factores de crecimiento (PRGF) recubriéndolo con una membrana de colágeno (regeneración ósea guiada), conservando las piezas dentales implicadas.

DISCUSIÓN Y CONCLUSIONES: Este caso clínico muestra que la combinación de técnicas de ROG en combinación con la aplicación de PRGF®-Endoret® puede constituir una modalidad de tratamiento efectivo para la regeneración de defectos periapicales de gran tamaño, si bien es cierto, que es necesario un mayor tiempo de seguimiento del caso, así como un mayor número de estudios para valorar la eficacia real de dicha técnica.

PALABRAS CLAVE

Quiste, regeneración ósea, injerto, PRGF

ABSTRACT

INTRODUCTION: Radicular cyst is an inflammatory lesion caused by the epithelial remnants of the periodontal ligament resulting from an inflammatory process caused, generally, by pulp necrosis. All periapical inflammatory lesions should be treated initially with a conventional endodontic therapy especially if they are small lesions. However, if the conventional root canal fails, we need to perform periapical surgery and enucleation of the cystic lesion. The purpose of this article is to show the treatment of a large radicular cyst, its enucleation, preserving the causal tooth, and the subsequent regeneration of the bone defect.

CASO CLÍNICO: Male 51 years old, attended the School of Dentistry. We observed a large radiolucent lesion on radiological examination at the level of the teeth 23 and 24. The enucleation of the cystic lesion was performed and the defect was filled with bone xenograft mixed with plasma rich in growth factors (PRGF) covering it with a collagen membrane (GBR), preserving the tooth involved.

DISCUSIÓN Y CONCLUSIONES: This case shows that the combination of techniques ROG with the application of PRGF ®-Endoret ® can be an effective treatment modality for the regeneration of large periapical defects. However, further studies are needed to assess the real effectiveness of this technique.

PALABRAS CLAVE

Cyst, bone regeneration, bone graft, PRGF

INTRODUCCIÓN

Los quistes son la causa más común de tumefacción crónica de los maxilares. El quiste radicular es una lesión inflamatoria originada por los remanentes epiteliales del ligamento periodontal como resultado de un proceso inflamatorio ocasionado, generalmente, por una necrosis pulpar. El quiste resultante se relaciona con el ápice del diente implicado en el proceso necrótico. De todos los quistes maxilares éste es el más común, comprendiendo entre el 52.3% y el 68% de todas las lesiones quísticas. Su mayor prevalencia se da entre la cuarta y quinta década de la vida [1,2]. Estos quistes crecen lentamente y de forma asintomática siempre y cuando no se infecten secundariamente.

Todas las lesiones inflamatorias periapicales deben ser tratadas inicialmente con una terapia endodóntica convencional sobre todo si son de pequeños tamaño[3]. Sin embargo, si la endodoncia convencional fracasa, debemos recurrir a la cirugía periapical y enucleación de la lesión quística, si nuestra intención es conservar la pieza dentaria, o si por el contrario, no tenemos intención de conservar la pieza o piezas dentales causantes procederemos a realizar la exodoncia de dichas piezas y la enucleación del quiste[4].

Las técnicas de regeneración ósea guiada (ROG), son ampliamente aplicadas en la actualidad en el campo de la implantología[5] pero también en el campo de la cirugía periapical para conseguir la regeneración y formación de nuevo hueso[6,7]. La colocación de una membrana de barrera sobre el defecto óseo permite que las células con poder osteogénico repueblen el defecto, resultando una cicatrización ósea más predecible[8].

En los últimos años, el plasma rico en plaquetas (PRP) ha sido ampliamente utilizado en combinación con materiales de injerto óseo para favorecer la regeneración del hueso[9,10]. Es sabido que la elevada concentración de plaquetas contenidas en el PRP da lugar a la liberación de una gran cantidad de factores de crecimiento que regulan la proliferación, la quimiotaxis y la diferenciación celular. Algunos de estos factores como el factor de crecimiento derivado de las plaquetas (PDGF), o los factores de crecimiento transformante alfa y beta (TGF) favorecen la regeneración del área donde se aplica este concentrado plaquetario[11].

El objeto del presente artículo es mostrar el tratamiento de un quiste radicular de gran tamaño en el que se ha procedido a su enucleación, conservando la pieza dentaria causal, y la posterior regeneración del defecto óseo resultante mediante la combinación de hueso bovino anorgánico, membrana de colágeno reabsorbible y plasma rico en plaquetas (PRP).

CASO CLÍNICO

Informe del caso

Paciente de 51 años de edad, varón, sin patologías sistémicas acude al Máster de Cirugía Bucal e Implantología de la Universidad de Granada derivado por un compañero, tras el hallazgo radiográfico casual de una zona radiolúcida de gran tamaño a nivel de las piezas dentales 23 y 24. En la exploración clínica se observa un pequeño abultamiento vestibular en la zona correspondiente al área radiolúcida. Las pruebas de vitalidad a nivel del 23 son negativas. La ortopantomografía revela un área radiolúcidaperiapical, simple y bien definida de 22 mm de diámetro, en relación con el ápice de la pieza dental 23(figura 1). Basándonos en la historia, y en la exploración clínica y radiográfica, realizamos un diagnóstico de presunción de quiste radicular asociado con el canino superior izquierdo.

Antes de la extirpación quirúrgica de la lesión quística se realiza un tratamiento endodóntico convencional de la pieza dental 23, no siendo efectivo en la reducción del tamaño de la lesión, por lo que se decide proceder a la enucleación del quiste conservando la pieza 23 y extrayendo el 25 por movilidad.

Procedimiento quirúrgico

Previa firma del consentimiento informado por parte del paciente se procede a realizar la intervención. Con el objeto de conseguir la mayor asepsia posible el paciente se enjuaga durante 2 minutos con clorhexidina al 0.2%. Este mismo antiséptico se aplica extraoralmente impregnado en una gasa sobre los tejidos periorales.

Bajo anestesia local con articaina al 4% con 1:100000 de epinefrina (Ultracain®, Normon S.A., Madrid, España) se procede a diseñar un colgajo mucoperióstico a espesor total mediante una incisión intrasulcular desde mesial del 22 hasta distal del 25

dónde se procede a realizar una sola descarga hasta el fondo de vestíbulo para poder exponer completamente la lesión quística. La cortical vestibular se encuentra perforada por la lesión quística en la zona comprendida entre el 23 y el 25.

Una vez realizada la osteotomía vestibular se procede al despegamiento meticuloso de la membrana quística introduciendo curetas de hueso, hasta conseguir la enucleación total del mismo(figura 2).La muestra quística extirpada se introduce en una solución de formol al 10% y se envía para su análisis anatómico-patológico(figura 3).

Una vez limpia la cavidad ósea se procede a realizar la apicectomía de la pieza 23 eliminando 3 mm del ápice mediante pieza de mano y fresa redonda de carburo de tungsteno del número 8. La preparación de la cavidad para la obturación retrograda (3 mm de profundidad) se realiza mediante punta de ultrasonidos (Piezón®, Electro Medical System, Ginebra, Suiza) y abundante irrigación. Previo aislamiento de la cavidad ósea con gasas estériles para proveer un campo quirúrgico seco, se utiliza como material de obturación retrograda MTA (Angelus, Londrina, Brasil).

PRGF®-Endoret®y Regeneración ósea guiada (ROG)

El proceso de obtención de PRGF® -Endoret® (BTI, Vitoria, España)se realizó momentos antes de comenzar la cirugía periapical. Para la preparación del PRGF®-Endoret®se siguió el protocolo de Anitua[12].Se realizó al paciente una extracción de aproximadamente 20 ml de sangre venosa periférica, que se depositó en 4 tubos de plástico (BD Vacutainer® CitrateTubes, New Jersey; Estados Unidos) de 4.5 ml de volumen, que contenían una concentración de 0.129M (3.8%) de citrato sódico como anticoagulante. Estos tubos con la sangre del paciente, se centrifugaron (PRGF System II, Vitoria, España) a una velocidad de 1800 r.p.m. durante 8 minutos. Durante el proceso de centrifugación, los elementos formes van precipitando de manera ordenada de tal forma que obtenemos diferentes niveles de densidad que, de abajo a arriba, son: sedimento de la serie roja, sedimento de la serie blanca y por último el plasma sanguíneo, que a su vez se puede dividir en una fracción rica (F2) y otra fracción pobre en plaquetas (F1).

Para obtener laF2, se tomó la fracción rica en plaquetas y se adicionó cloruro cálcico al 10% (Braun Medical, Barcelona; España), en una relación de 50µl (0.05 cc) de cloruro cálcico por cada ml de PRP.Seguidamente se procedió a la mezcla del hueso bovino

anorgánico, Bio-Oss® (GeistlichPharma AG,Wolhusen, Suiza) con laF2 activado en una cazoleta de hueso estéril.En un periodo de tiempo comprendido entre 5 y 10 minutos el concentrado plaquetario agregado englobando el biomaterialfue colocado y compactado en el defecto óseo y posteriormente cubierto con una membrana de colágeno reabsorbibleempapada en F1, Bio-Gide® (GeistlichPharma AG,Wolhusen, Suiza)(figuras4).

El colgajo mucoperióstico fue reposicionado coronalmente realizando una liberación del periostio para conseguir el total recubrimiento de la membrana de colágeno, y utilizando sutura no reabsorbible de 3.0. (Normon S.A., Madrid, España).Se indicaron los cuidados postoperatorios necesarios, así como la prescripción de un tratamiento antiinflamatorio y antibiótico.

Revisión y controles postoperatorios

La sutura fue retirada 10 días después de la intervención (figura 5).El estudio anatómo-patológico corroboró el diagnóstico de presunción de quiste radicular. Posteriormente se realizaron controles clínicos y radiográficos a los 3 y 6 meses del tratamiento.

DISCUSIÓN

Las causas de aparición de áreas radiolúcidas en los maxilares son múltiples y variadas. Los quistes radiculares suelen ser fácilmente reconocibles gracias a sus características clínicas y radiográficas, si bien es cierto, que no se puede realizar un diagnóstico definitivo sin un estudio anatómo-patológico. En este tipo de lesiones hemos de hacer un diagnóstico diferencial con estructuras anatómicas radiolúcidas, quistes óseos solitarios y aneurismáticos, neoplasias, granuloma de células gigantes, hiperparatiroidismo y querubismo entre otros [2].

La regeneración consiste en el reemplazo de un tejido dañado por células propias de ese tejido, reconstituyendo la arquitectura y la función del mismo. La regeneración del tejido óseo tras la cirugía periapical requiere el reclutamiento y la diferenciación de células madre en células propias del hueso, la presencia de factores de crecimiento necesarios para la migración, proliferación y diferenciación de dichas células, y una serie de señales en el microambiente local como las moléculas de adhesión, la matriz extracelular y ciertas proteínas no colagénicas. De lo contrario sólo tendrá lugar una

reparación del tejido en la cual no se restablece ni la arquitectura ni la función original del mismo[13,14].

Las técnicas de ROG en combinación con injertos óseos pueden ser utilizadas para la reconstrucción de grandes lesiones periapicales con una elevada tasa de éxito. El uso de membranas barrera impide la penetración y el contacto del tejido conectivo con las paredes del defecto óseo, permitiendo la recolonización del mismo por células propias del tejido óseo, a la vez que protege y estabiliza el coágulo sanguíneo subyacente que se ha formado. La utilización de xenoinjertos para la ROG ha sido ampliamente estudiada, ya que aunque solamente tengan poder osteoconductor, ayudan a mantener un espacio adecuado evitando el colapso de la membrana, lo cual es esencial para que se produzca la regeneración[8].

La combinación del PRGF®-Endoret® con las técnicas regenerativas también ha sido ampliamente estudiada, y aunque existe controversia, todo apunta a que la liberación y el aporte de los factores de crecimiento presentes en el plasma estimulan y favorecen la regeneración del tejido óseo.

CONCLUSIÓN

Este caso clínico muestra que la combinación de técnicas de ROG en combinación con la aplicación de PRGF®-Endoret® puede constituir una modalidad de tratamiento efectivo para la regeneración de defectos periapicales de gran tamaño, si bien es cierto, que es necesario un mayor tiempo de seguimiento del caso, así como un mayor número de estudios para valorar la eficacia real de dicha técnica.

BIBLIOGRAFÍA:

1. Delbem ACB, Cunha RF, Vieira AEM, Pugliesi DMC. Conservative treatment of a radicular cyst in a 5-year-old child: a case report. *Int J Paediatr Dent* 2003;13:447-50.
2. Cawson R.A. *Fundamentos de medicina y patología oral*, 8ª edición. Barcelona:Ed Elsevier; 2009.
3. Lin LM, Huang GT-J, Rosenberg PA. Proliferation of epithelial cell rests, formation of apical cysts, and regression of apical cysts after periapical wound healing. *J Endod* 2007;33:908-16.
4. Jayalakshmi KB, Agarwal S, Singh MP, Vishwanath BT, Krishna A, Agrawal R. Platelet-Rich Fibrin with β -Tricalcium Phosphate-A Novel Approach for Bone Augmentation in Chronic Periapical Lesion: A Case Report. *Case Rep Dent* DOI:10.1155/2012/902858.
5. Hermann JS, Buser D. Guided bone regeneration for dental implants. *Curr Opin Periodontol* 1996;3:168-77.
6. Taschieri S, Del Fabbro M, Testori T, Saita M, Weinstein R. Efficacy of guided tissue regeneration in the management of through-and-through lesions following surgical endodontics: a preliminary study. *Int J Periodontics Restorative Dent* 2008;28:265-71.
7. Yoshikawa G, Murashima Y, Wadachi R, Sawada N, Suda H. Guided bone regeneration (GBR) using membranes and calcium sulphate after apicectomy: a comparative histomorphometrical study. *Int Endod J* 2002;35:255-63.
8. Gottlow J, Nyman S. Barrier membranes in the treatment of periodontal defects. *Curr Opin Periodontol* 1996;3:140-8.
9. Okuda K, Tai H, Tanabe K, Suzuki H, Sato T, Kawase T, et al. Platelet-rich plasma combined with a porous hydroxyapatite graft for the treatment of intrabony periodontal defects in humans: a comparative controlled clinical study. *J Periodontol* 2005;76:890-8.

10. Taschieri S, Rosano G, Weinstein T, Bortolin M, Del Fabbro M. Treatment of through-and-through bone lesion using autologous growth factors and xenogeneic bone graft: a case report. *Oral Maxillofac* 2012;16:57-64.
11. Marx RE, Carlson ER, Eichstaedt RM, Schimmele SR, Strauss JE, Georgeff KR. Platelet-rich plasma: Growth factor enhancement for bone grafts. *Oral Surg Oral Med Oral Pathol Oral Radiol Endod* 1998;85:638-46.
12. Anitua E. The use of plasma-rich growth factors (PRGF) in oral surgery. *Pract Proced Aesthet Dent* 2001;13:487-493.
13. Wu Y, Chen L, Scott PG, Tredget EE. Mesenchymal stem cells enhance wound healing through differentiation and angiogenesis. *Stem Cells* 2007;25:2648-59.
14. Gurtner GC, Werner S, Barrandon Y, Longaker MT. Wound repair and regeneration. *Nature* 2008;453:314-21.

FIGURAS

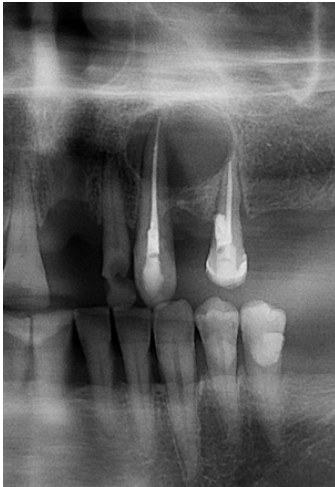

Figura 1. Imagen radiolúcida periapical.

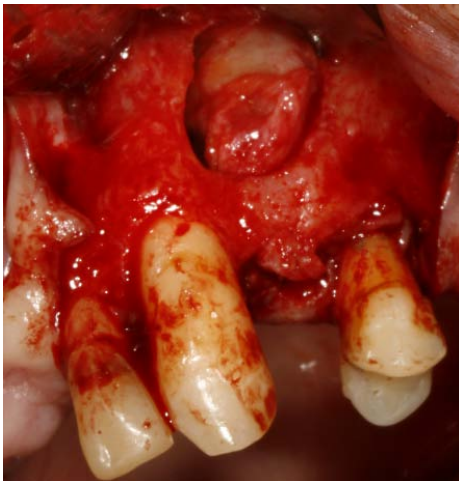

Figura 2. Despegamiento de la membrana quística

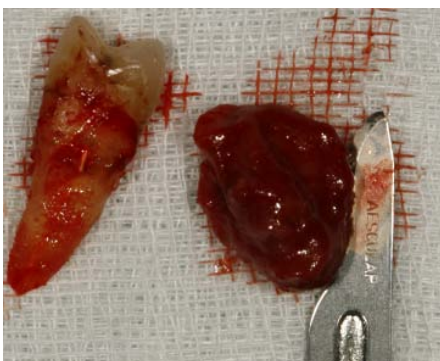


Figura 3. Lesión quística y 25 extraído.

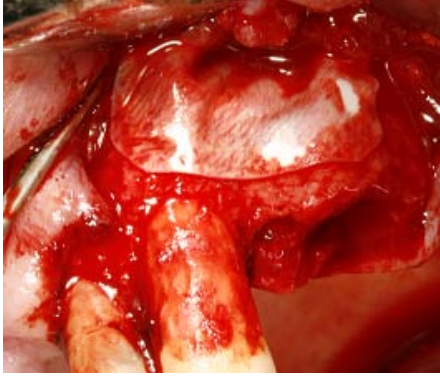


Figura 4. Membrana de colágeno colocada.

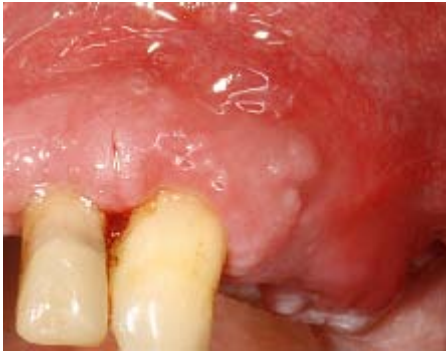

Figura 5. Retirada de sutura